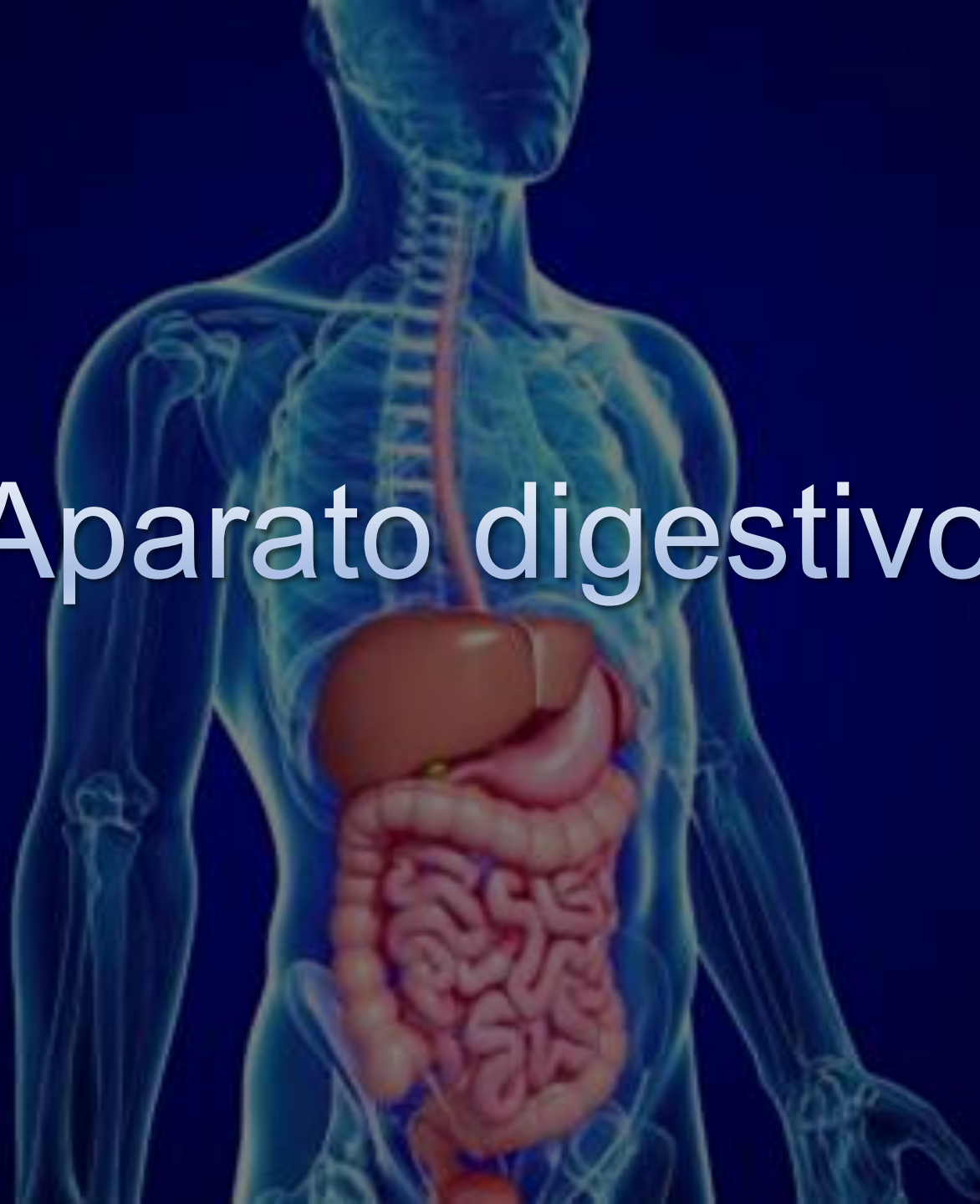

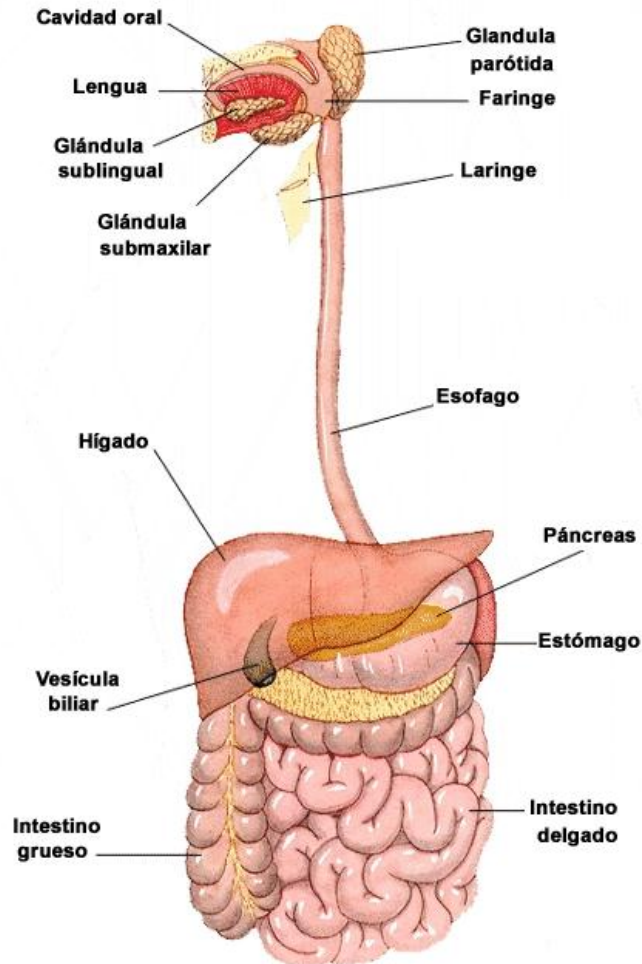
Aparato digestivo



Etapas del proceso digestivo

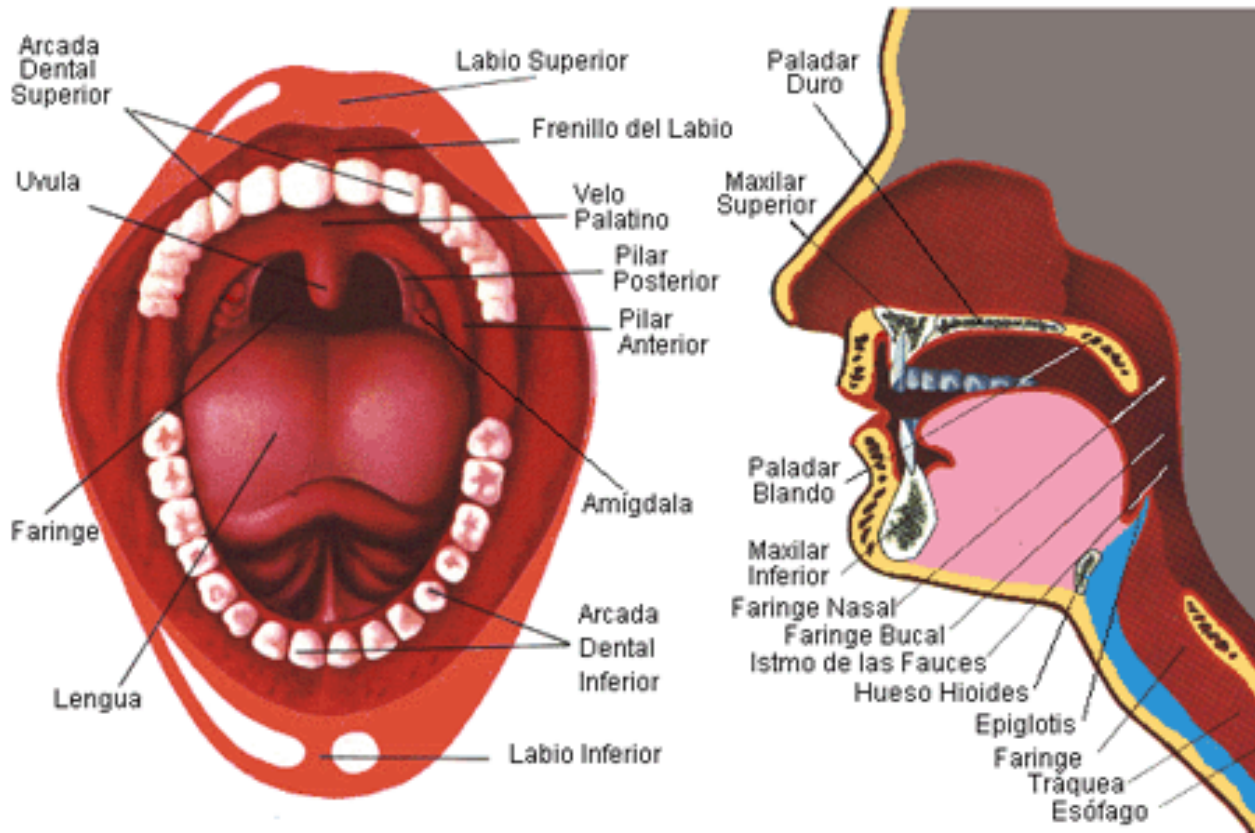
- **Ingestión:** Los alimentos son triturados por los dientes y mezclados con la saliva.
- **Digestión:** Las enzimas de los jugos descomponen los nutrientes en moléculas más sencillas.
- **Absorción:** Las moléculas sencillas atraviesan las paredes del tubo y son transportadas por la sangre.
- **Asimilación:** Las células utilizan los nutrientes para obtener energía o fabricar nuevas moléculas.
- **Defecación:** Las sustancias no digeridas o no absorbidas son eliminadas por el ano.

El aparato digestivo



- **Tubo** de 11 metros de largo, desde la boca hasta el ano.
- Cavity bucal
 - Esófago
 - Estómago
 - Intestino delgado
 - Intestino grueso.
- **Glándulas anejas**
 - Glándulas salivales
 - Hígado
 - Páncreas
 - Glándulas gástricas
 - Glándulas intestinales.

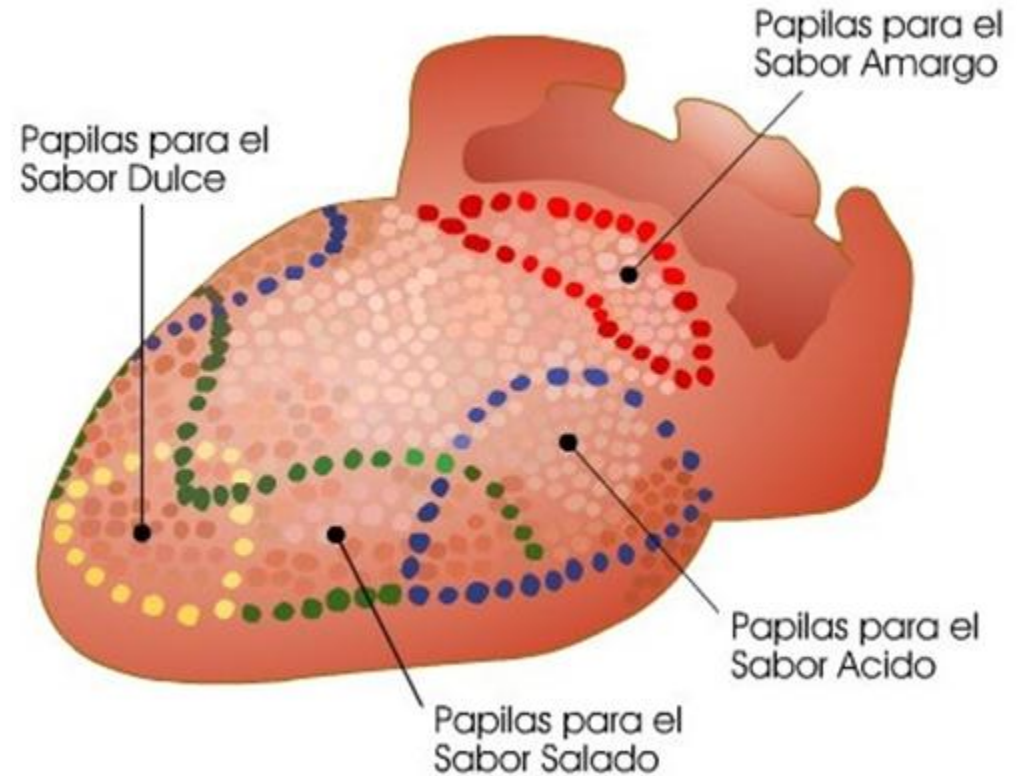
Ingestión: Cavity bucal



- Labios
- Lengua
- Dientes
- Glándulas salivares
- Istmo de las fauces
- Amígdalas.

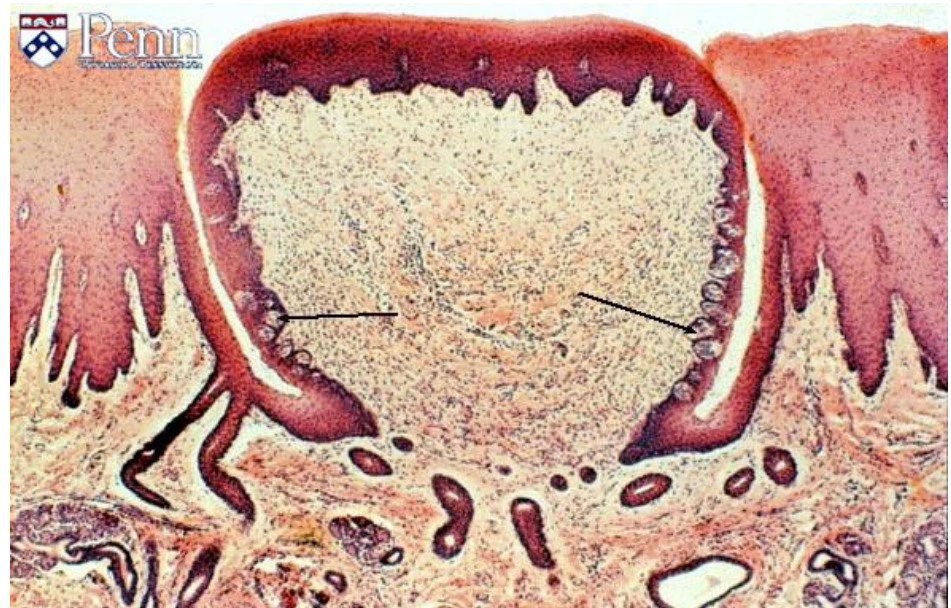
Lengua

- Órgano musculoso, muy móvil.
- Interviene en la masticación
- Interviene en la deglución.
- Órgano del gusto.

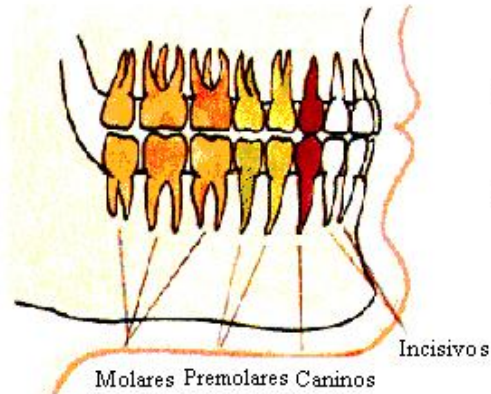


Lengua: Papilas gustativas

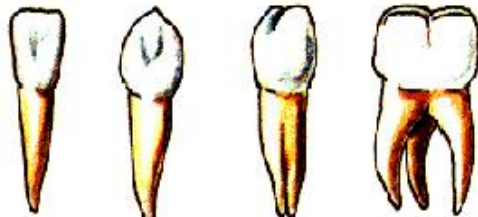
- **Papilas filiformes:**
Más abundantes, no poseen botones gustativos.
- **Papilas fungiformes:**
Más numerosas en la punta.
- **Papilas caliciformes:**
Forman V invertida en la base de la lengua.
- Las dos últimas tienen botones gustativos.



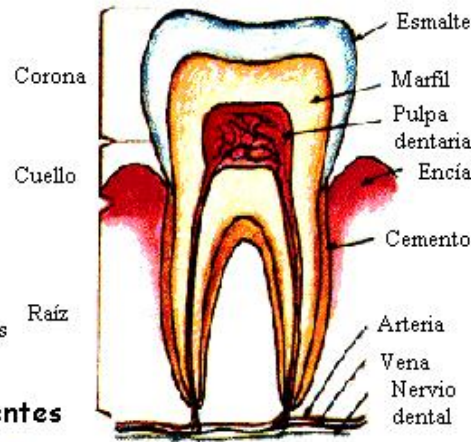
Dientes



Dentadura de adulto y clases de dientes



Incisivo Canino Premolar Molar

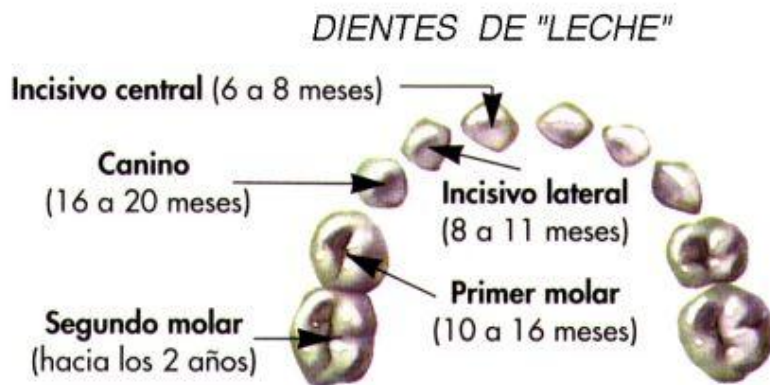
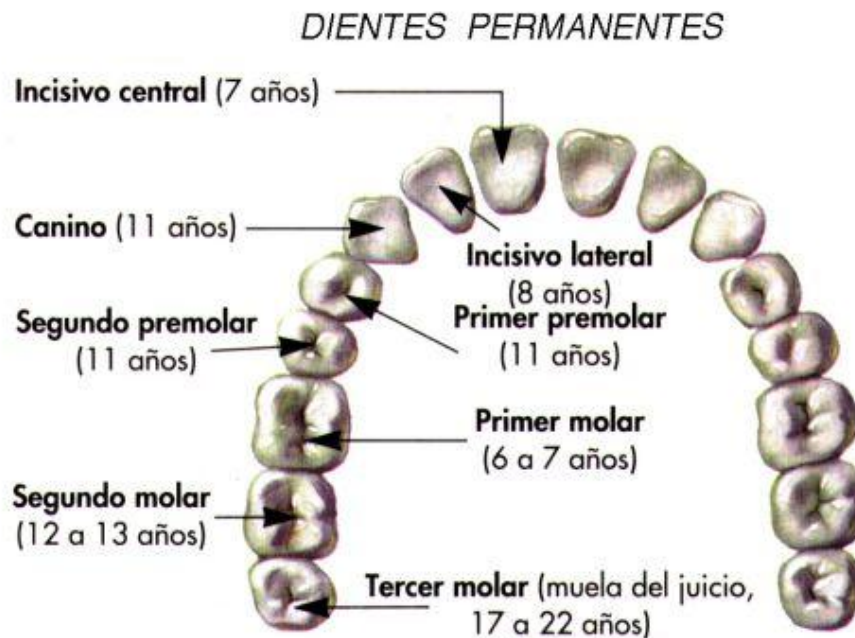


Estructura de un diente

- Estructura:
 - Corona
 - Raíz
 - Cuello.
- Tipos:
 - Incisivos
 - Caninos
 - Premolares
 - Molares.

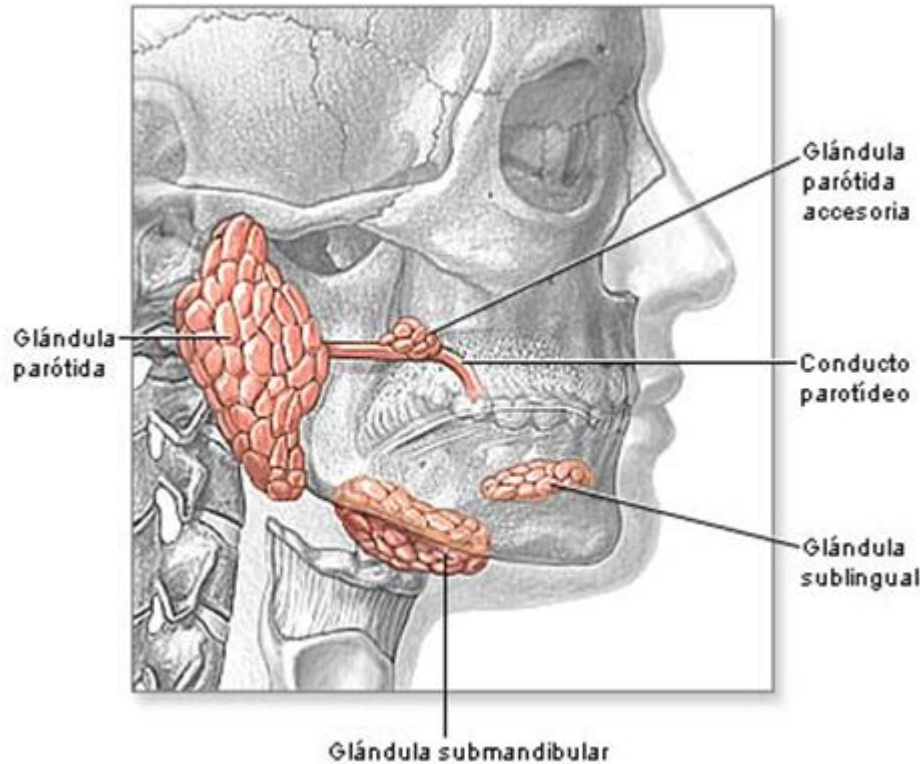
Dientes

- Dentición de leche: 20 piezas.
- Dentición adulta: 32 piezas.



Dientes permanentes y dientes temporales (de "leche")

Glándulas salivares



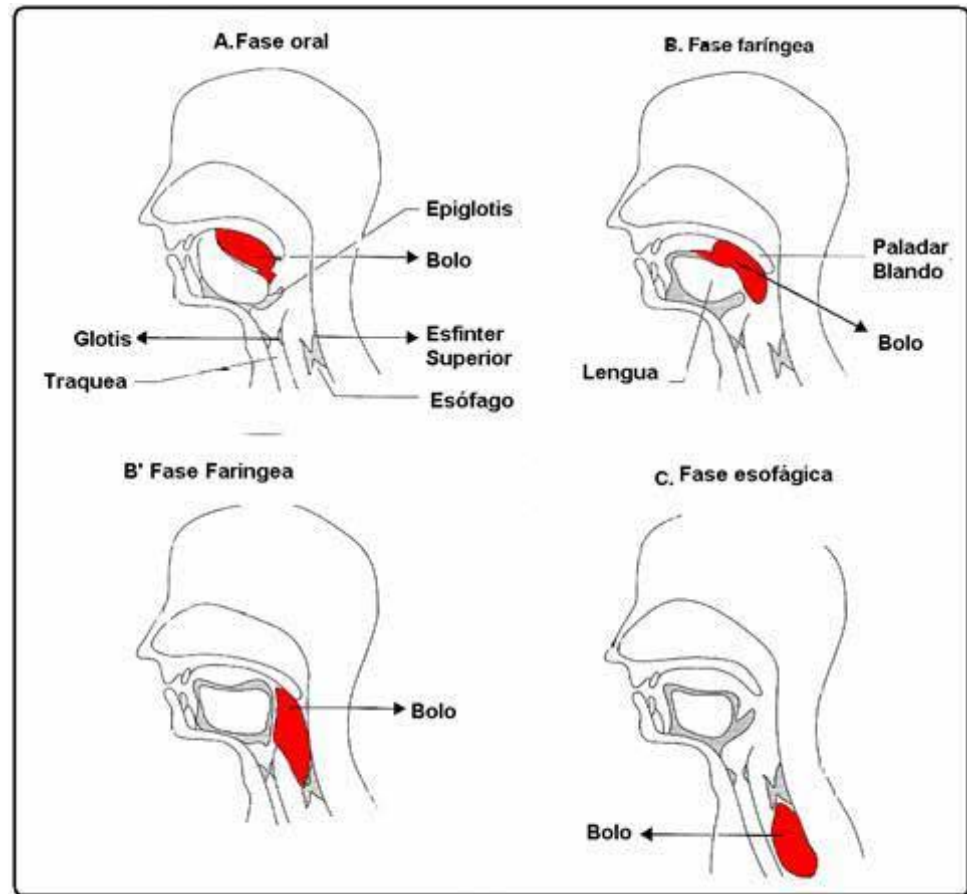
- **Parótidas:** Bajo la oreja. Vierten junto al segundo molar superior.
- **Submaxilares:** Bajo la base de la lengua.
- **Sublinguales:** Encima de las anteriores.
- **Saliva:** contiene amilasa (degrada almidón) y lipasa lingual (degrada grasas), agua, sales, lisozima (bactericida) y mucina (lubricante).

El proceso de la deglución

• **Fase oral:** Proceso voluntario. La lengua comprime el bolo contra el paladar y lo empuja hacia atrás.

• **Fase faríngea:** Acto reflejo.

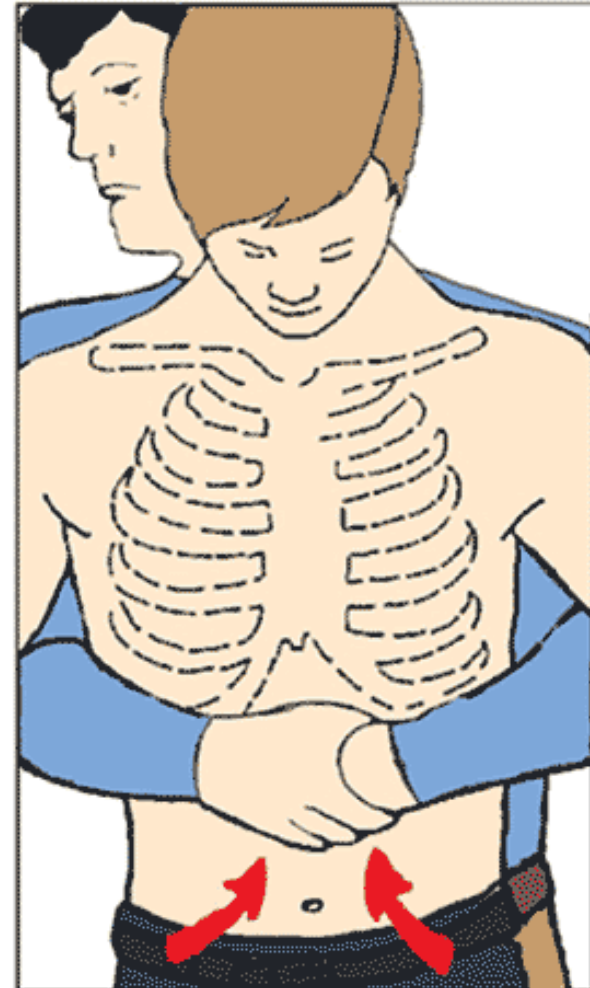
- El paladar blando se eleva y cierra la cavidad nasal.
- La epiglotis desciende y cierra la tráquea
- Se inicia un movimiento peristáltico que impulsa el bolo hacia la faringe.



Atragantamiento

- El objetivo es despejar las vías respiratorias obstruidas por un cuerpo extraño.
- Se comprime con el puño por debajo del esternón, hacia dentro y hacia arriba.
- Si no tiene éxito, puede ser necesaria una traqueotomía.

Maniobra de Heimlich

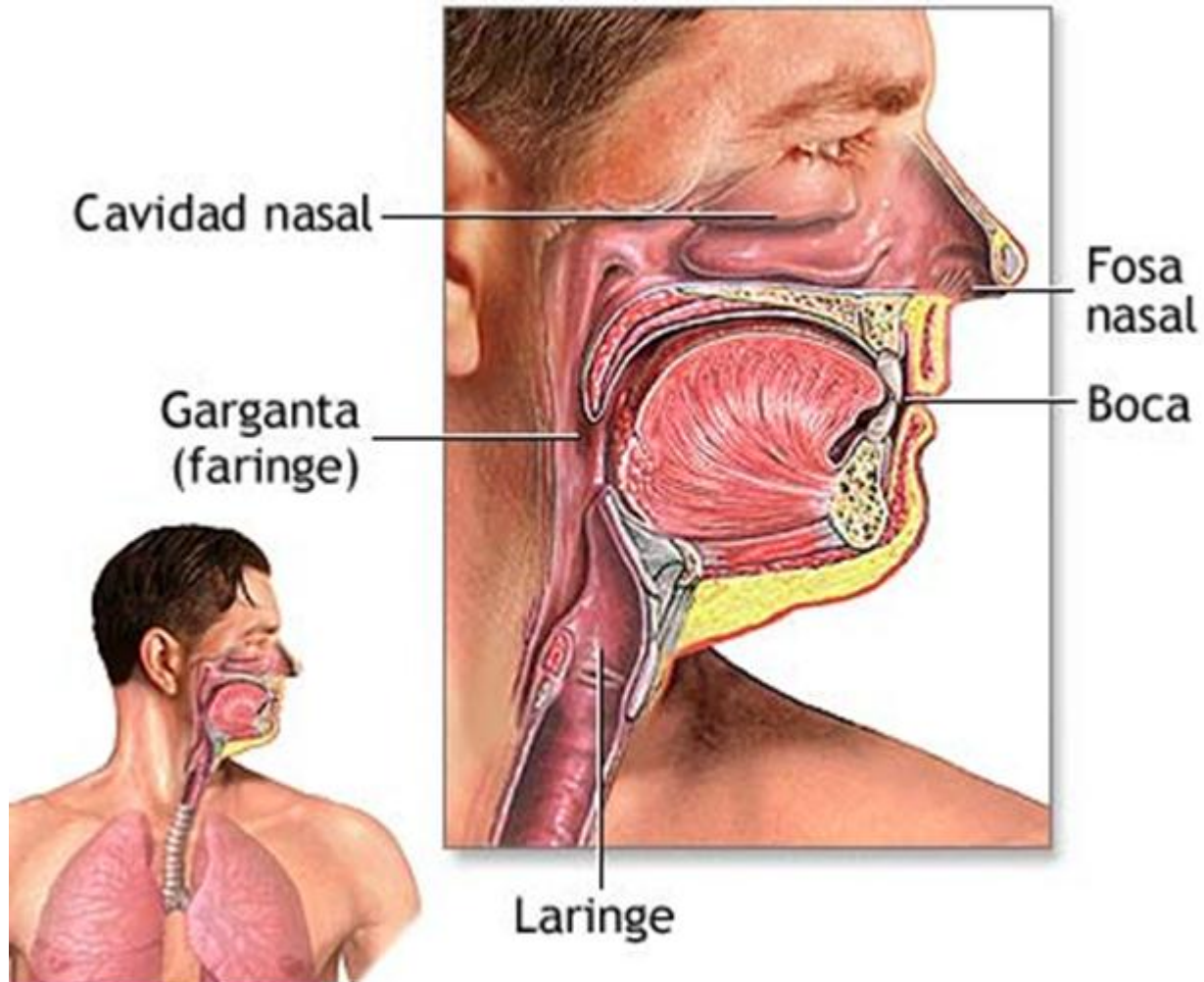


Dé un tirón súbito a un ángulo de 45 grados. Repita rápidamente de 6 a 10 veces, empujando el abdomen hacia arriba hasta tener éxito.

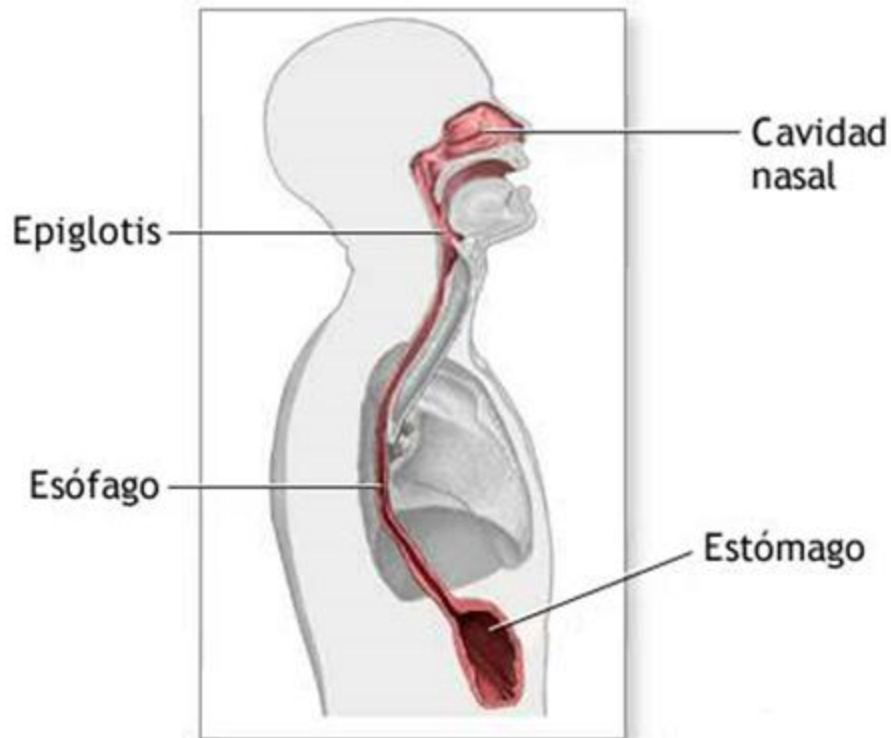
Ingestión: Faringe

- Tubo musculoso común a los aparatos digestivo y respiratorio.
- Comunica con:
 - La **boca** a través del istmo de las fauces
 - El **esófago**
 - Las **fosas nasales** a través de las coanas
 - La **laringe** a través de la glotis
 - El **oído medio** a través de las trompas de Eustaquio.

Faringe



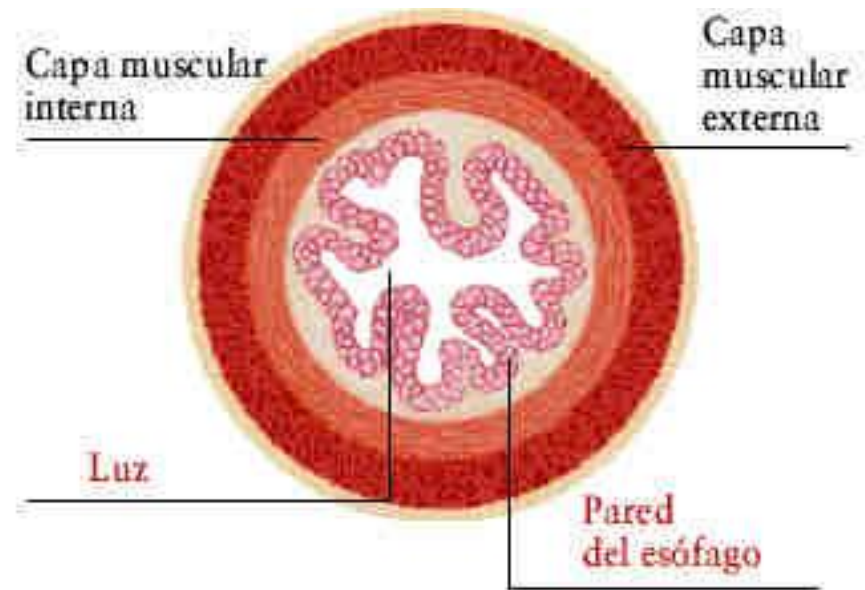
Ingestión: Esófago



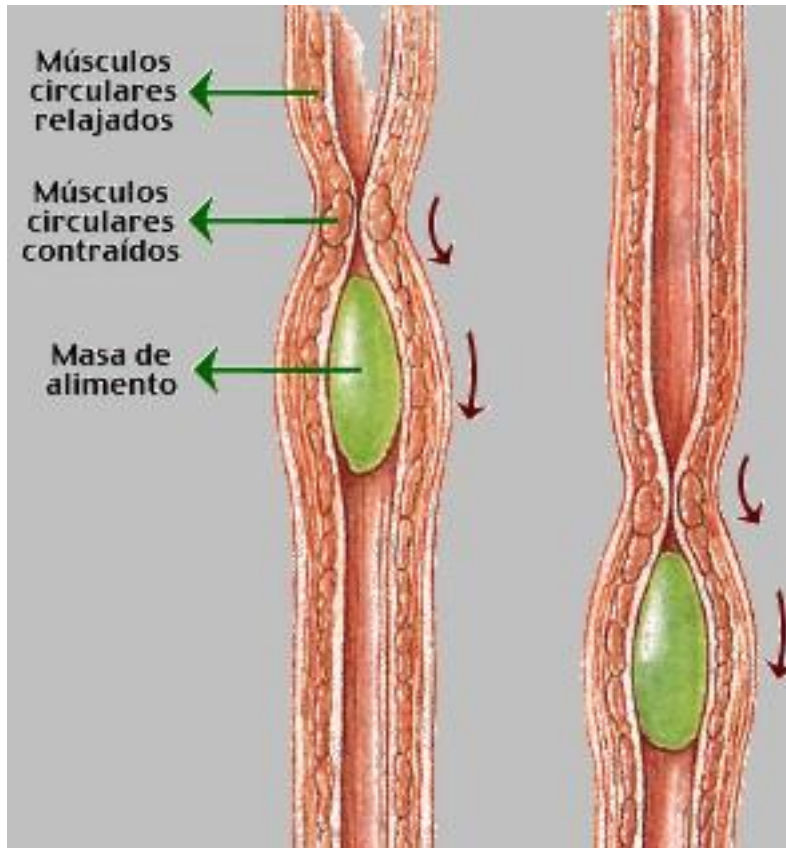
- Tubo muscular de unos 30 cm que comunica la faringe con el estómago.
- Desciende por detrás de la tráquea y del corazón.
- Atraviesa el diafragma por el hiato esofágico.
- Tiene dos esfínteres, uno superior y otro inferior.

Esófago: Histología

- **Capa mucosa:** epitelio plano pluriestratificado no queratinizado.
- **Capa submucosa:** tejido conjuntivo
- **Capa muscular:** células musculares lisas perimetrales y longitudinales, responsables de movimientos peristálticos
- **Capa adventicia** de tejido conjuntivo.



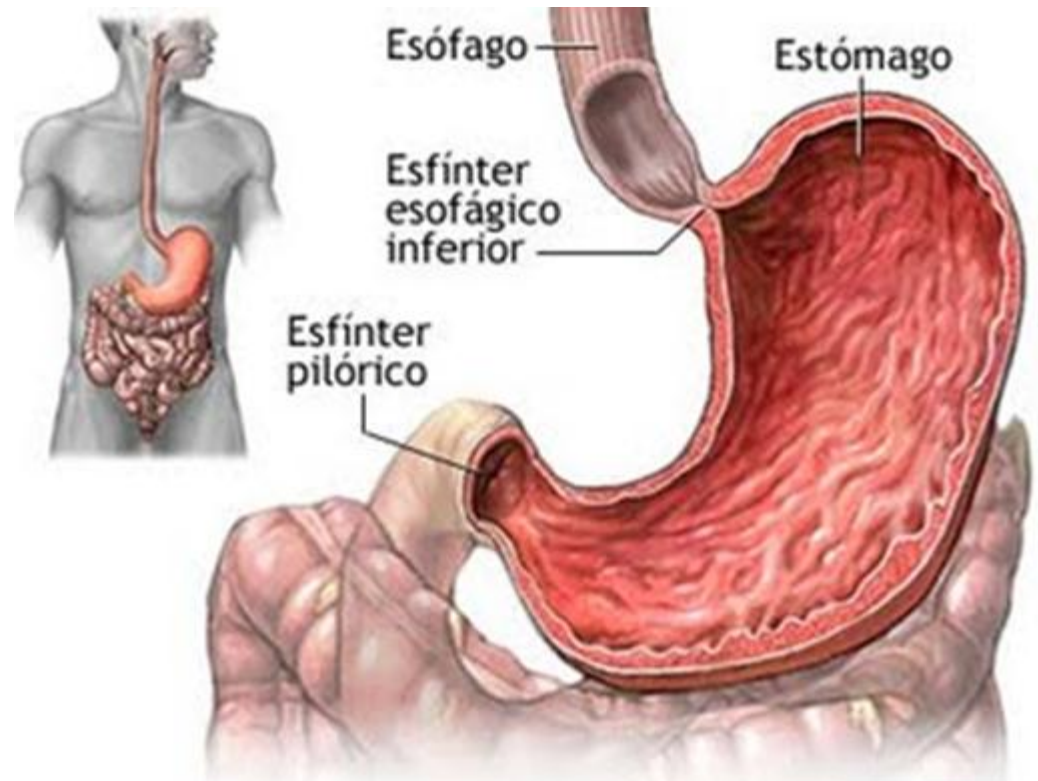
Esófago: Ondas peristálticas



- Ondas de contracción de la musculatura lisa.
- Empujan el bolo hacia el estómago.

Digestión: El estómago

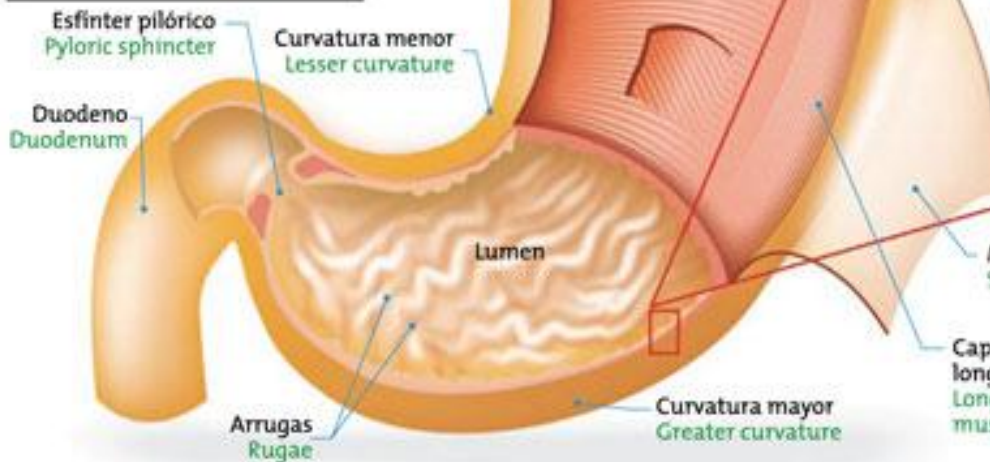
- Parte dilatada del tubo digestivo donde se completa la digestión mecánica y continúa la digestión química.
- El bolo alimenticio se transforma en una papilla llamada **quimo**.
- El esfínter pilórico regula el vaciado gástrico.



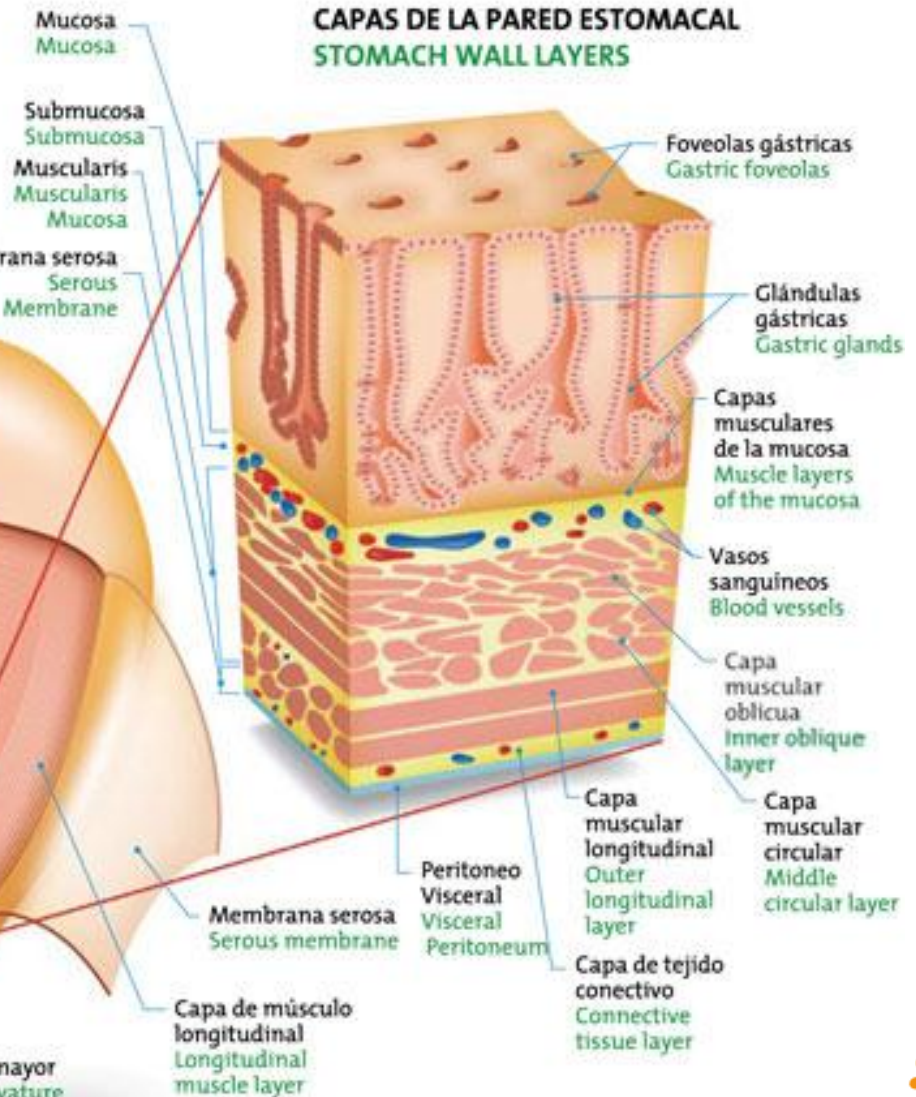
Estómago: histología

Estómago / Stomach

Su forma es similar a una bolsa. Este órgano recibe el alimento, lo procesa y lo convierte en una masa llamada quimo.
 Its shape resembles a pouch. This organ receives the food, processes it and turns it into a mass called chyme.



CAPAS DE LA PARED ESTOMACAL / STOMACH WALL LAYERS



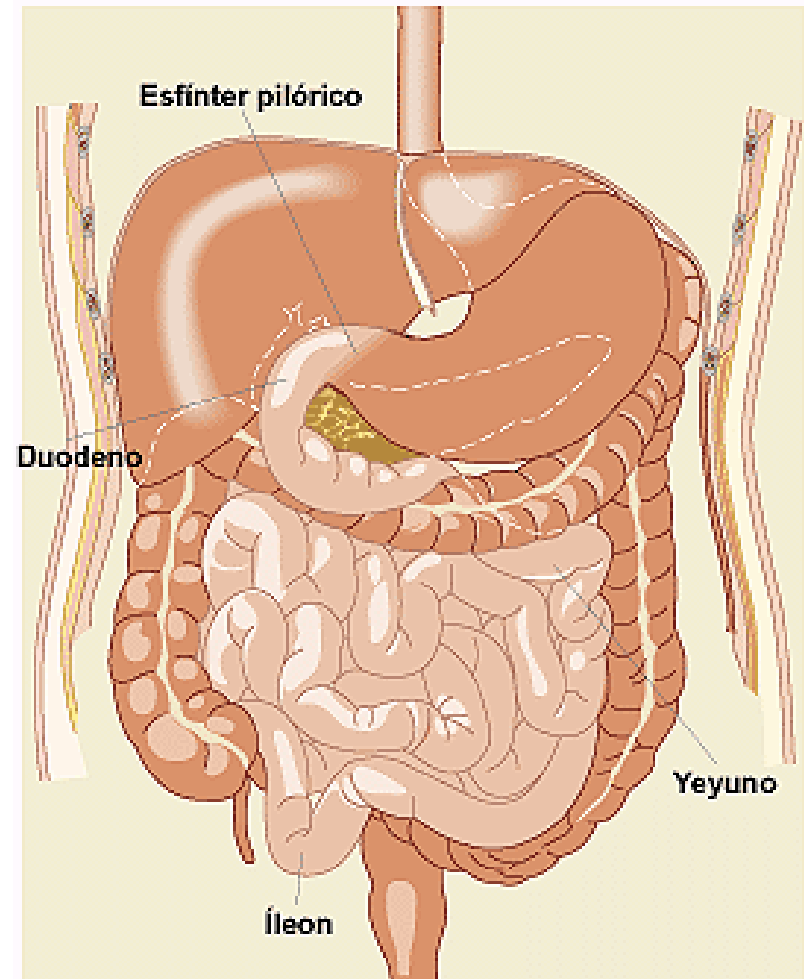
Estómago: glándulas gástricas

Contiene cuatro tipos de células:

- Células **principales**: Producen **pepsinógeno**. En contacto con el ácido clorhídrico se transforma en **pepsina**, enzima que degrada las proteínas. En el antro pilórico segregan **lipasa gástrica**, que actúa sobre algunos lípidos.
- Células **parietales**: Producen **ácido clorhídrico**.
- Células **mucosas**: Segregan **mucosa** protectora de la pared del estómago.
- Células **G**: Producen **gastrina** (hormona que estimula la secreción de ácido clorhídrico).

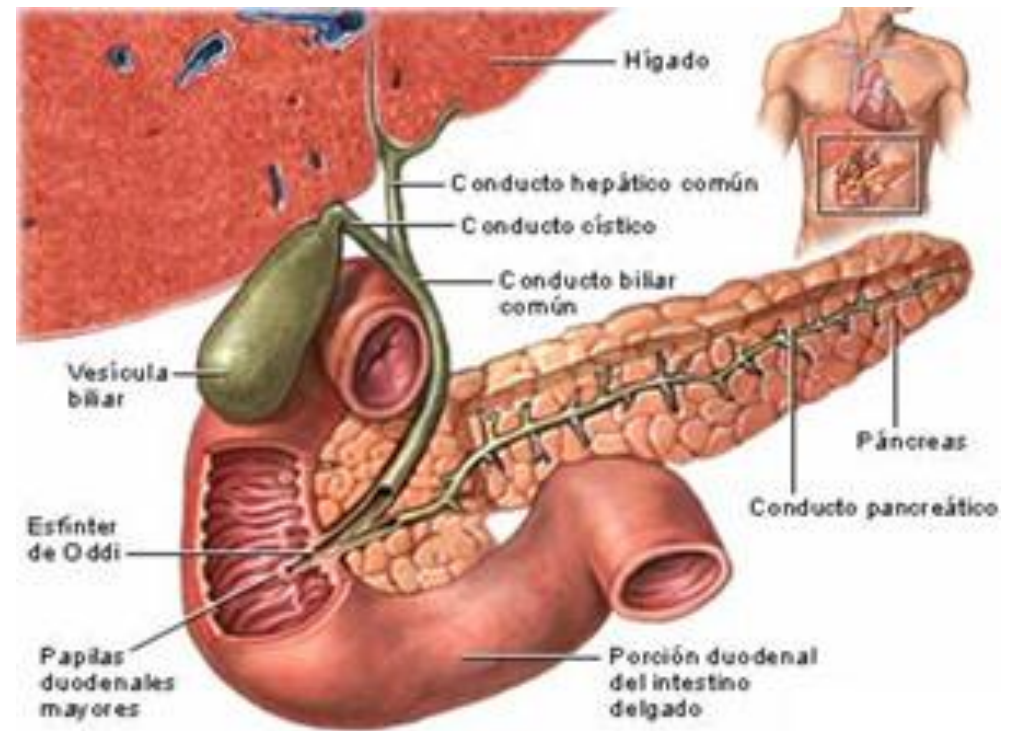
Digestión: Intestino delgado

- Ocurre la mayor parte de la digestión enzimática y casi toda la absorción.
- Es un tubo arrollado, de unos siete metros de longitud y de algo más de dos centímetros y medio de diámetro.
- El intestino delgado se subdivide en **duodeno**, **yeyuno** e **íleon**, que se continúa con el intestino grueso por medio de la **válvula ileocecal**.



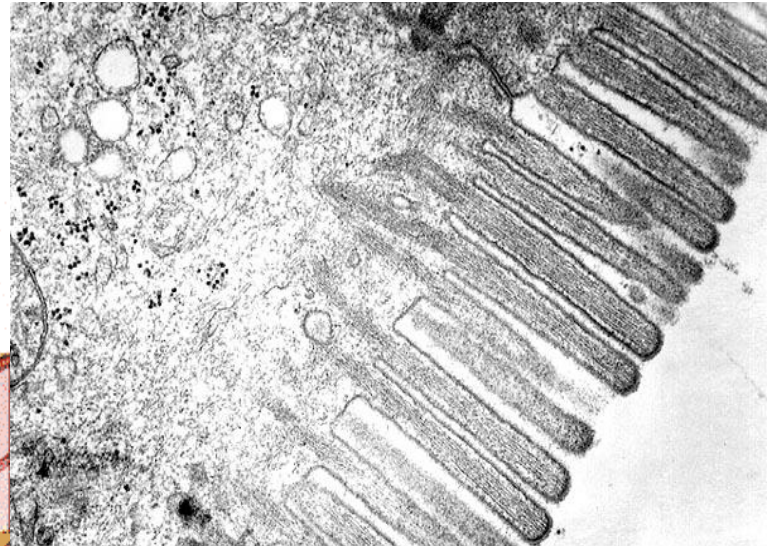
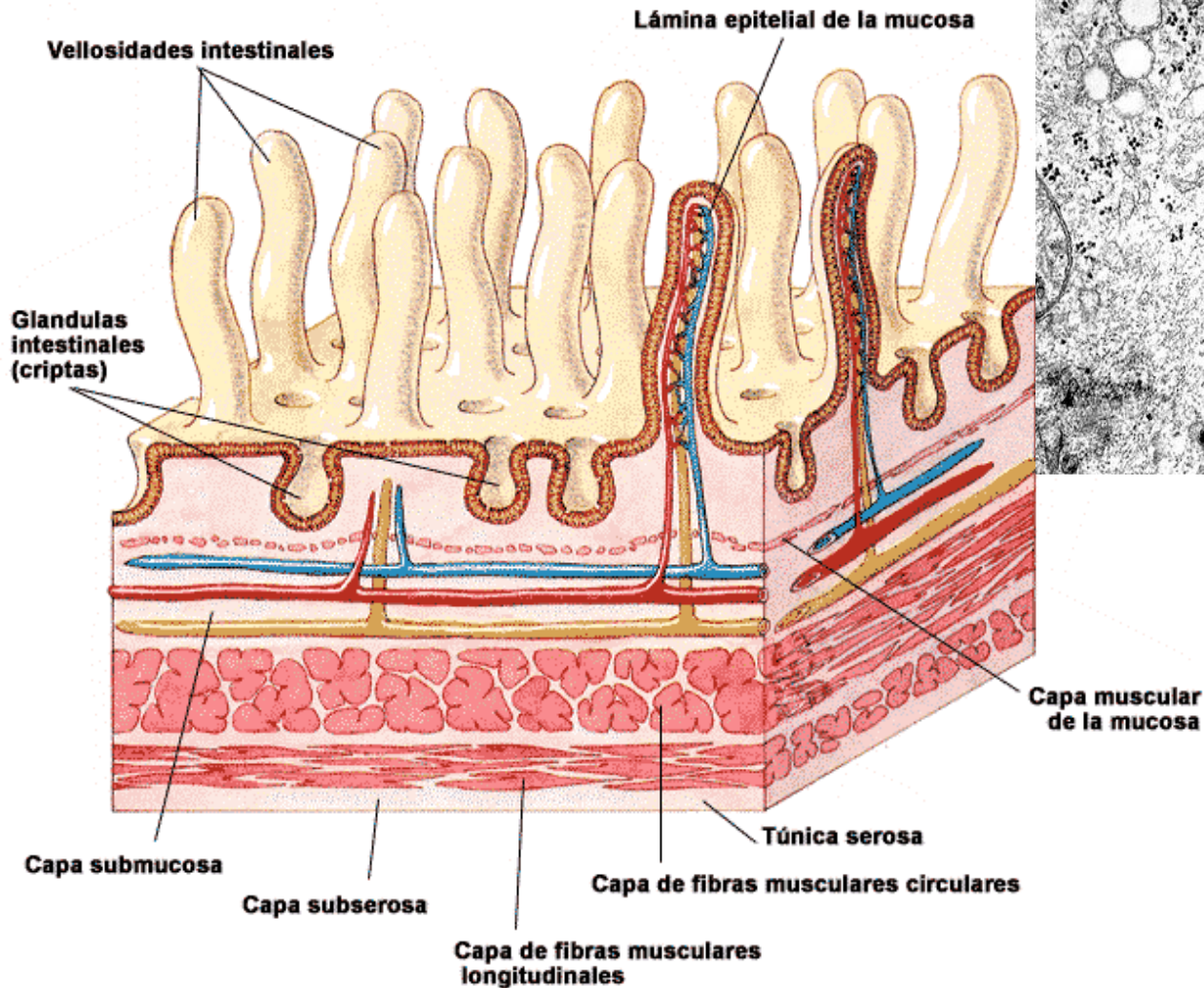
Intestino delgado: digestión química

- La **bilis** y el **jugo pancreático** vierten en el duodeno a través de la **ampolla de Vater**, donde se mezclan con el quimo.
- Las glándulas intestinales segregan **jugo intestinal**.

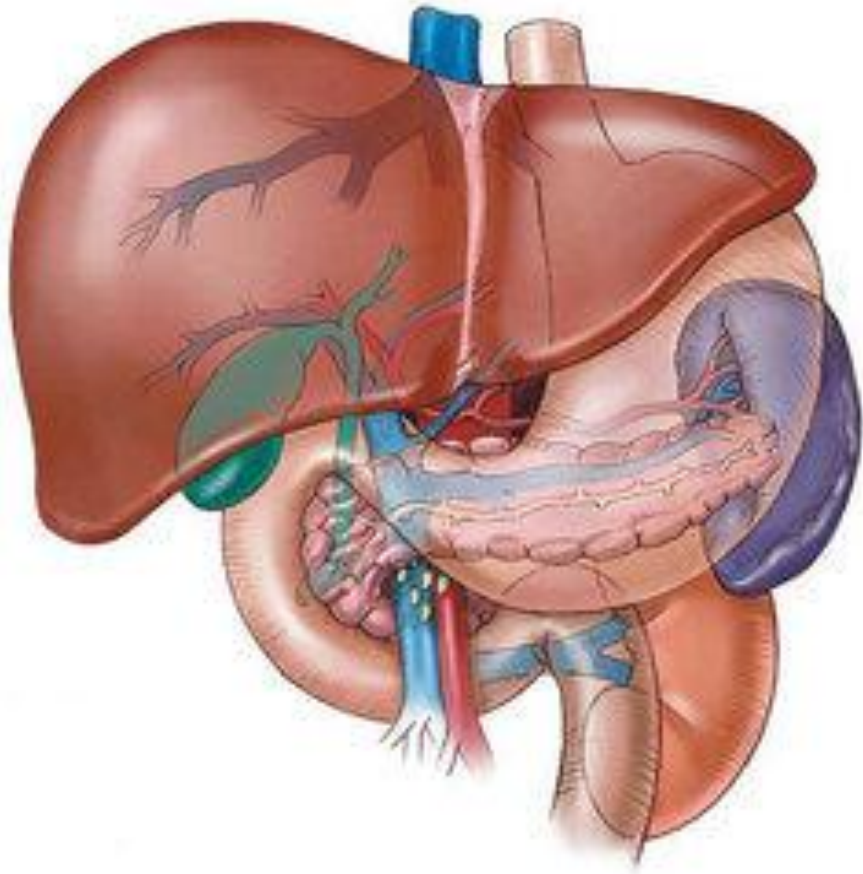


Vellosidades intestinales

Esquema de las capas del intestino delgado



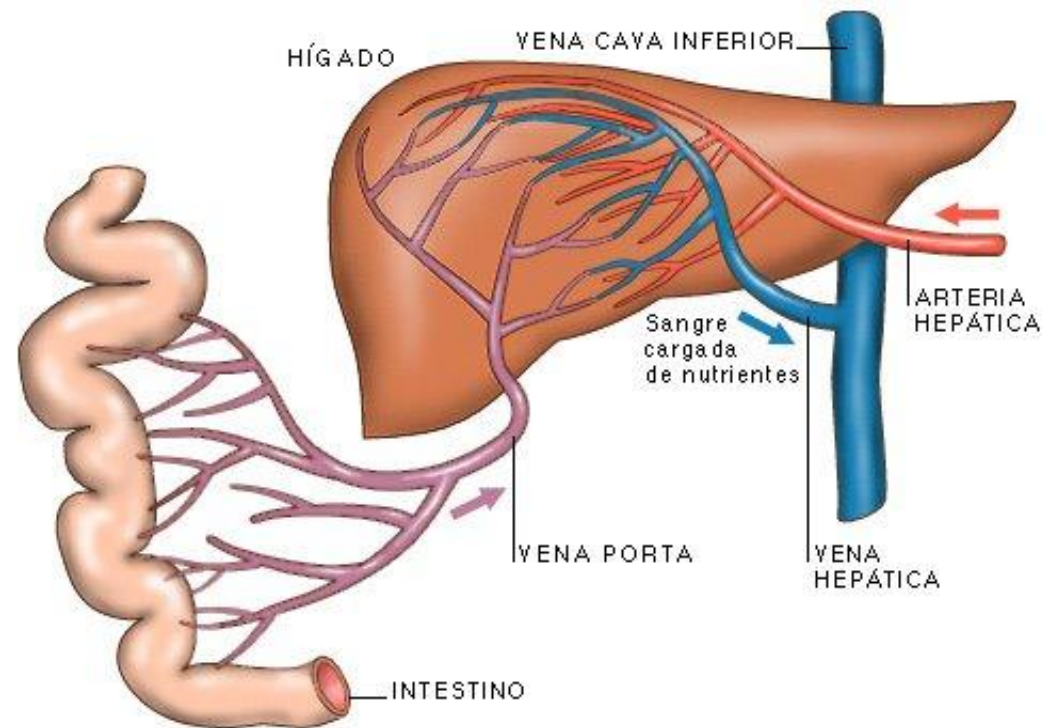
Digestión: El hígado



- Glándula más grande del organismo.
- Peso 1,5 kg (sin sangre).
- Color rojo oscuro.
- Consistencia blanda.
- Dividido en 4 lóbulos:
 - Izquierdo
 - Derecho
 - Caudado
 - Cuadrado.

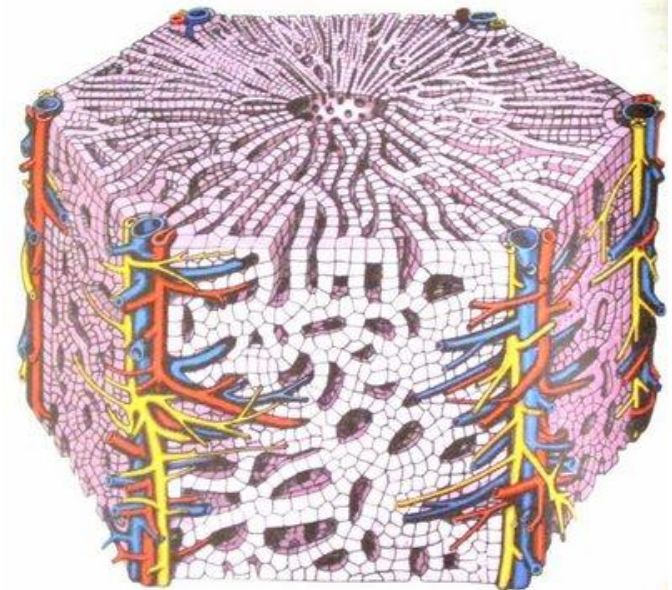
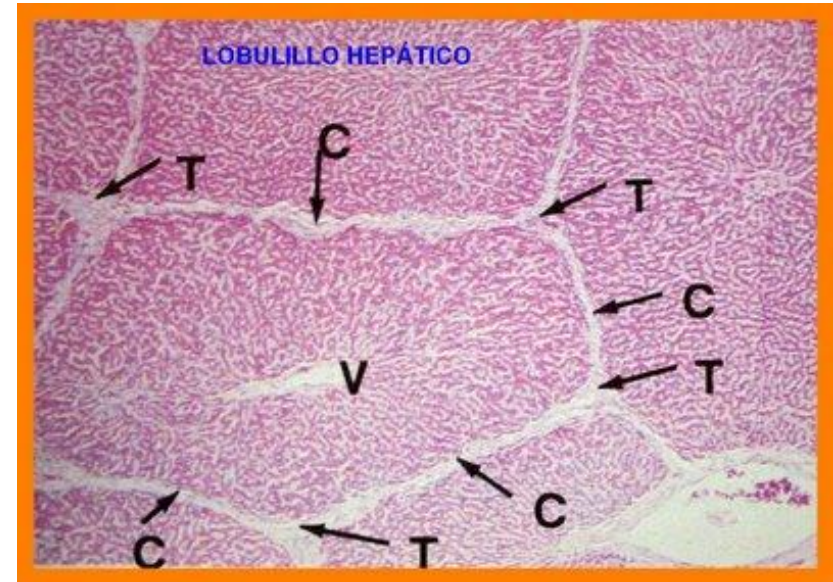
Hígado

- Recibe sangre de la **vena porta**, procedente del intestino (**aporta nutrientes**).
- Recibe sangre de la **arteria hepática** (**aporta oxígeno**)
- Las venas de los lobulillos confluyen en la **vena hepática**, que lleva sangre a la **cava inferior**.



Hígado

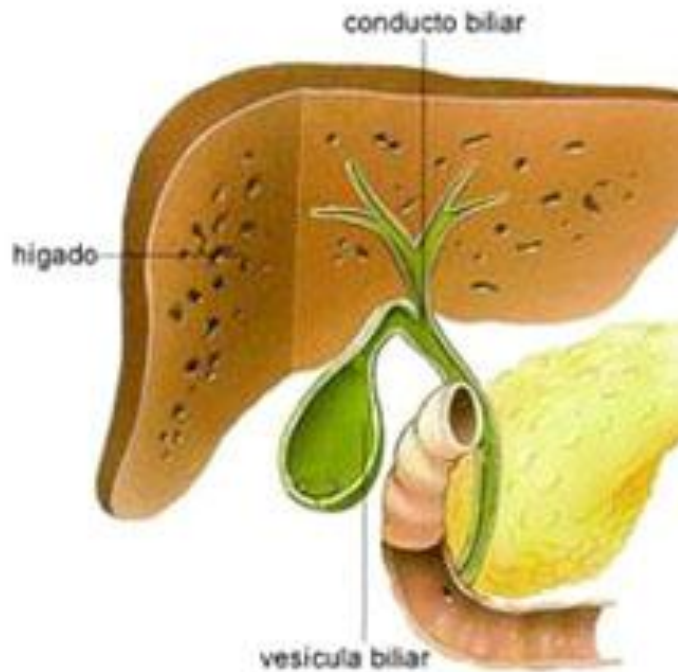
- Constituido por **lobulillos hepáticos** hexagonales con **hepatocitos** alrededor de una vena central.
- Entre ellos hay **espacios porta**, triangulares, una rama de la arteria hepática, una rama de la vena porta, un capilar linfático y un conductillo biliar, que recoge la **bilis** producida por los hepatocitos.



Hígado: funciones

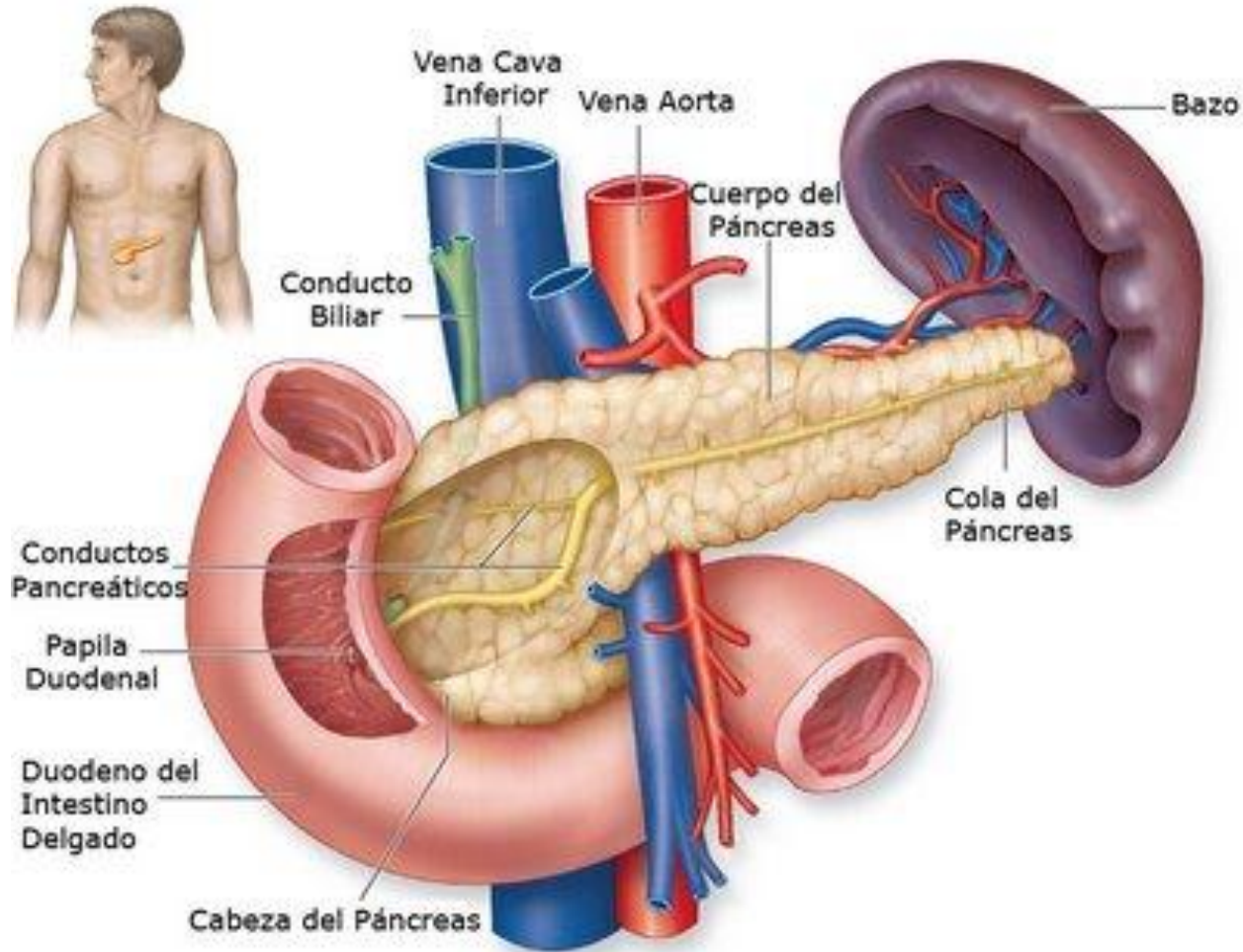
- Secreción de **bilis**.
- Metabolismo de los **glúcidos** (glucólisis, glucogenólisis y gluconeogénesis).
- Metabolismo de los **lípidos** (síntesis de colesterol y lipoproteínas).
- Metabolismo de **proteínas**.
- Eliminación de **toxinas** y **hormonas**.
- Síntesis de **factores de coagulación**.
- Depósito de muchas sustancias (hierro, vitaminas, ...).
- Eliminación de eritrocitos envejecidos por las **células de Kupffer**.
- Activación de **vitamina D**.
- Formación y excreción de **bilirrubina** por degradación de la hemoglobina.

Hígado y vesícula biliar



- La **bilis** emulsiona las grasas, neutraliza la acidez del quimo, y favorece la absorción de los ácidos grasos.
- Contiene sales biliares, proteínas, colesterol y hormonas, además de pigmentos de color verdoso (bilirrubina).
- Es producida por los hepatocitos, vierte a los **canalículos biliares**, que desembocan en los **conductos biliares**.
- Se almacena temporalmente en la **vesícula biliar**.
- Es liberada cuando el alimento llega al duodeno.

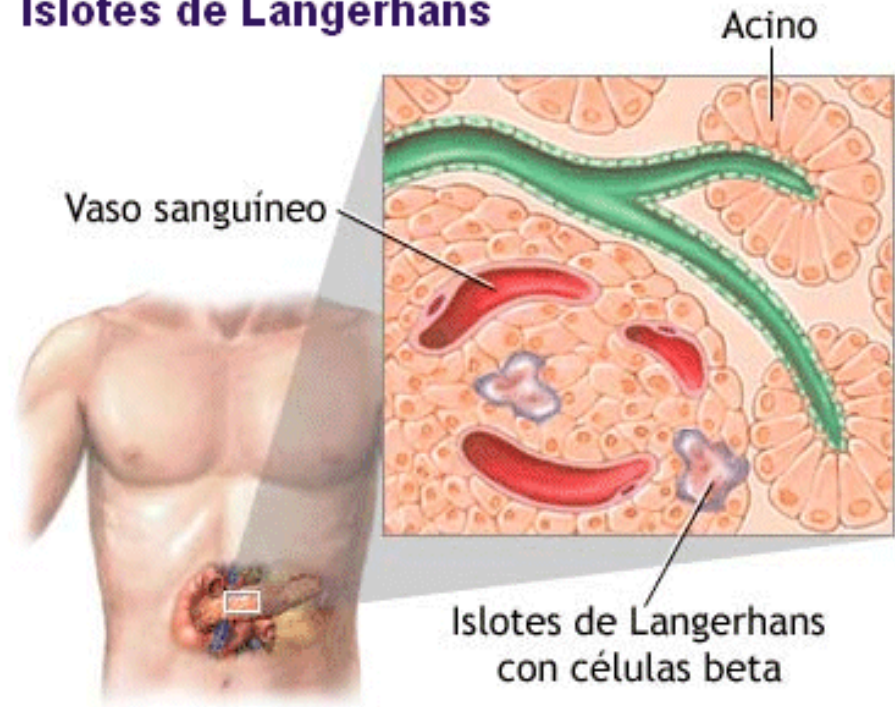
Digestión: El páncreas



Páncreas

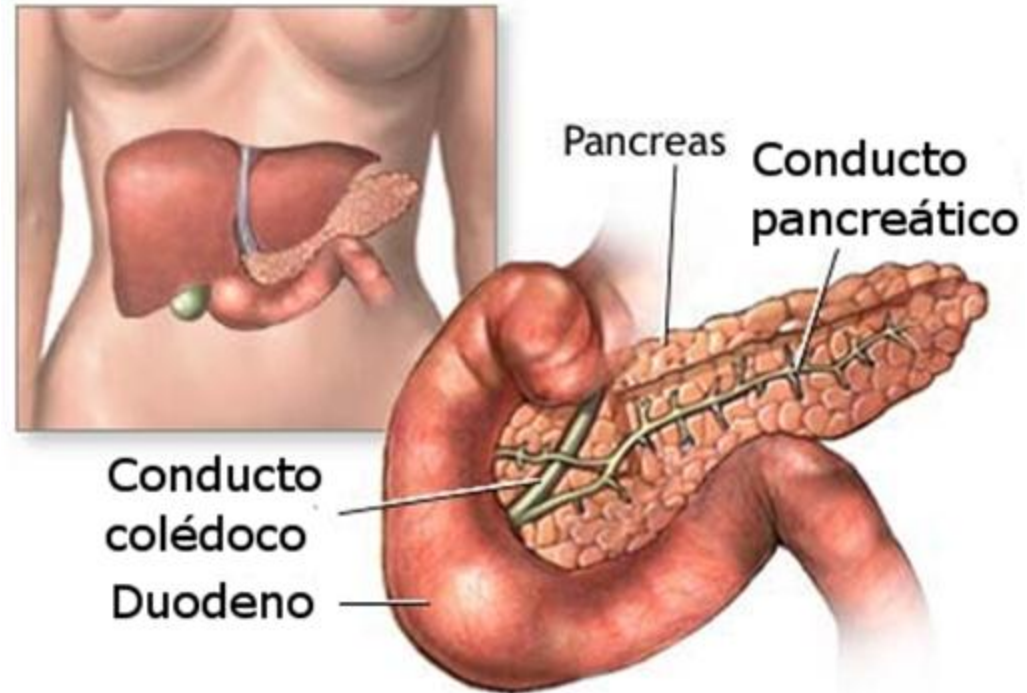
- Órgano de forma cónica, de unos 25 cm de longitud y 5 de grosor.
- Glándula mixta: los **islotes de Langerhans** segregan **insulina** y **glucagón**, que regulan el metabolismo de los glúcidos.
- Como glándula exocrina fabrica **jugo pancreático**.

Islotes de Langerhans



Páncreas: el jugo pancreático

- Contiene enzimas: **amilasa pancreática**, **lipasa pancreática**, **tripsina**, **quimotripsina**, **peptidasa**, **nucleasas pancreáticas** y **bicarbonato**.
- Llega al duodeno a través del **conducto de Wirsung**, que se une al **colédoco** y desemboca en la **ampolla de Vater**.
- Existe también un **conducto accesorio**.

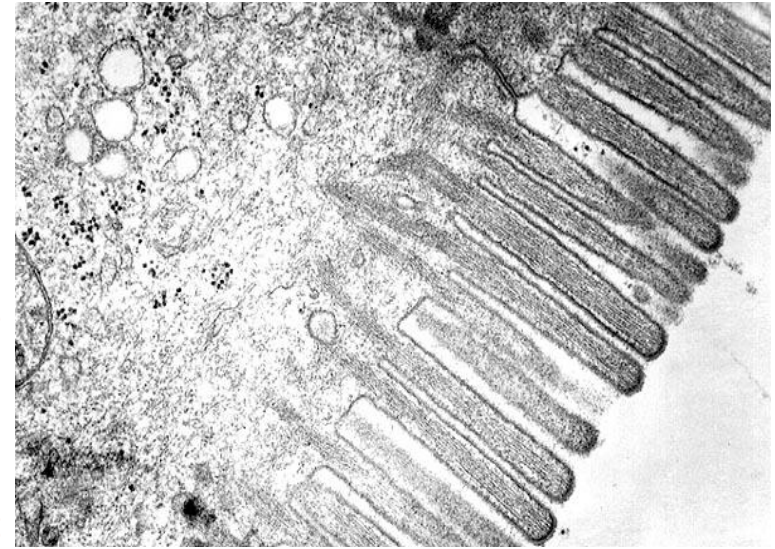
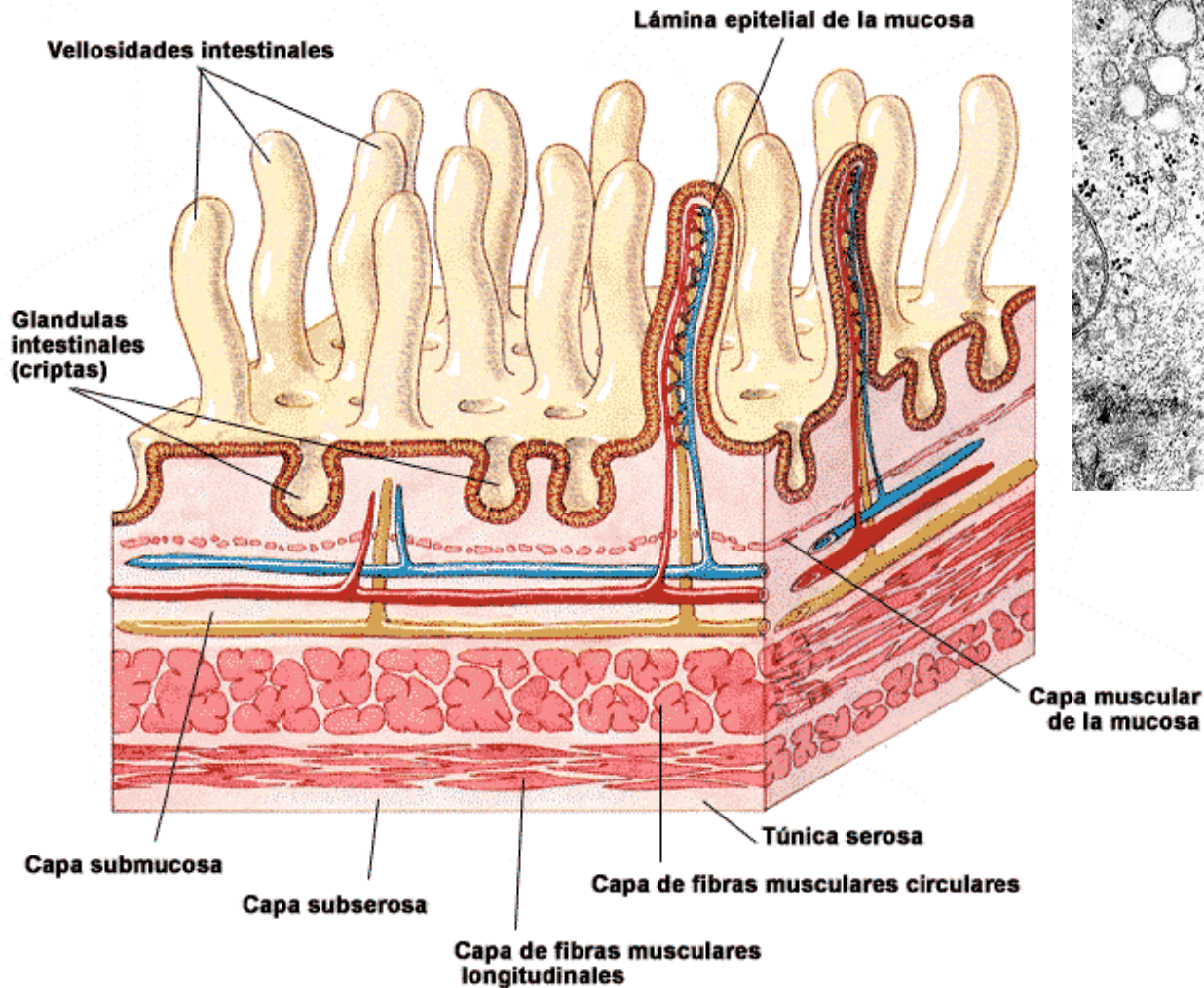


Absorción: intestino delgado

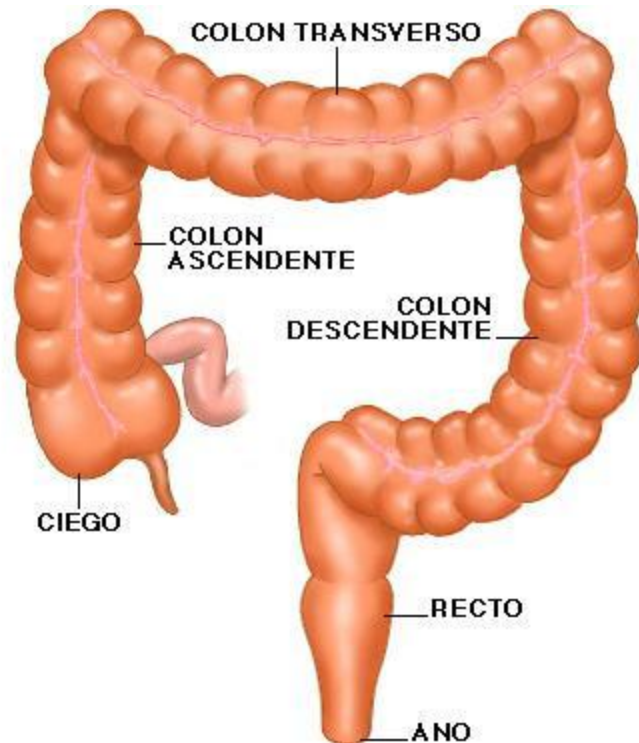
- Paso de sustancias desde el tubo digestivo hacia la sangre y la linfa.
- Diariamente se absorben 9 litros de agua que contienen 500 g de nutrientes.
- Los nutrientes penetran en los capilares sanguíneos y confluyen en la **vena porta**, que los lleva al hígado.
- Las grasas penetran en los **vasos quilíferos** y pasan a la **red linfática**.
- Las vellosidades y microvellosidades intestinales proporcionan una superficie de absorción de 300 m².

Vellosidades intestinales

Esquema de las capas del intestino delgado

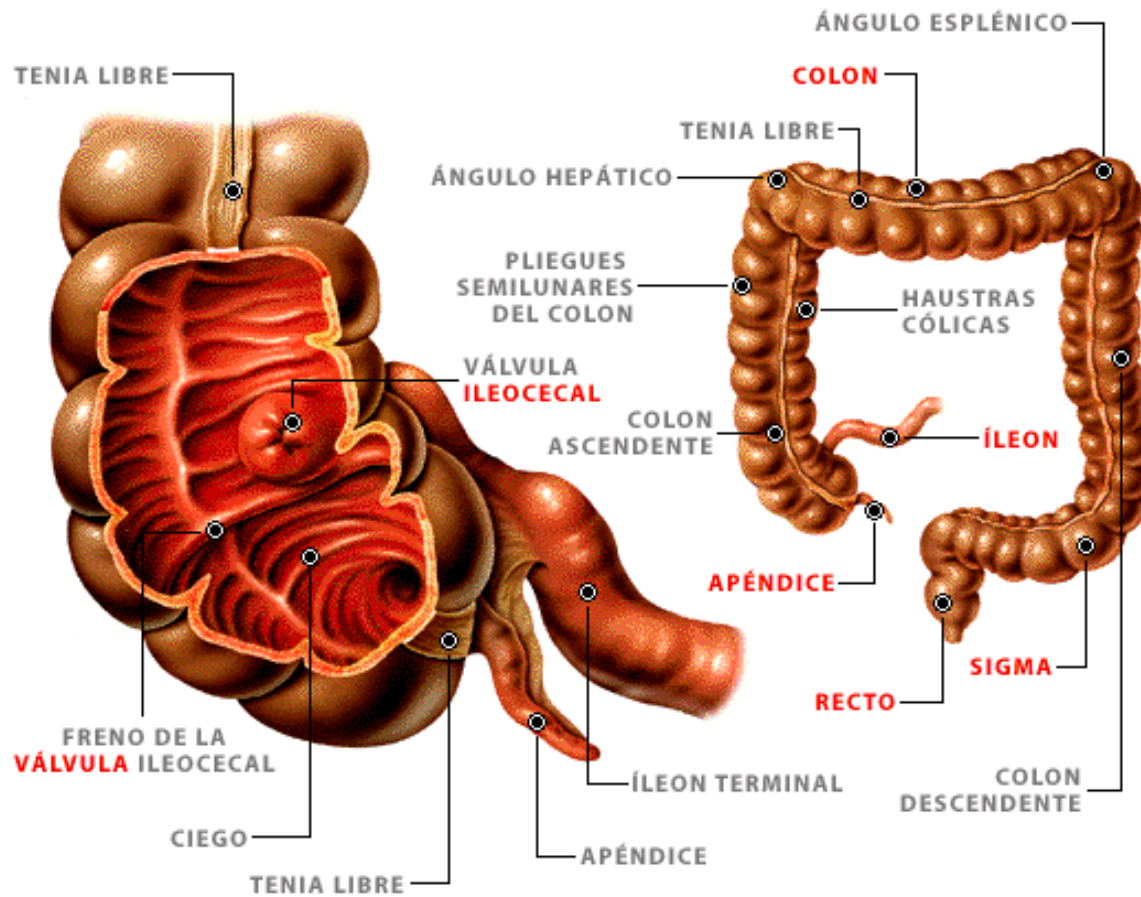


Intestino grueso



- 1,5 m de longitud y 6,5 cm de diámetro.
- En él se produce absorción de **agua** e **iones inorgánicos**, y formación y eliminación de **heces fecales**.
- Contiene abundante **flora bacteriana** que fermenta residuos no digeridos, y sintetiza **vitaminas K y B**.








Intestino grueso



Heces fecales

- Formadas por **restos de alimentos** no absorbidos (celulosa), **células** del epitelio intestinal, y **bacterias** intestinales.
- Presentan **olor** característico debido a la fermentación pútrida de las proteínas.
- Su **forma** depende del tiempo que pasan en el colon.

Bristol Stool Chart

Type 1		Separate hard lumps, like nuts (hard to pass)
Type 2		Sausage-shaped but lumpy
Type 3		Like a sausage but with cracks on its surface
Type 4		Like a sausage or snake, smooth and soft
Type 5		Soft blobs with clear-cut edges (passed easily)
Type 6		Fluffy pieces with ragged edges, a mushy stool
Type 7		Watery, no solid pieces. Entirely Liquid

Regulación del proceso digestivo

- **Regulación nerviosa** mediante el **sistema nervioso entérico**. Regula la actividad del músculo liso y de las glándulas que segregan en él.
- Fibras nerviosas **simpáticas** y **parasimpáticas** activa o inhiben la función digestiva.
- **Regulación hormonal** mediante hormonas tisulares: **gastrina** (estómago), **secretina** y **colecistoquinina** (intestino delgado).

